Lane Medical Libr

Aus der chirurg. Klinik des Stadtkrankenhauses
Dresden-Friedrichstadt (Leiter: Prof. Dr. Fromme.)

Über Mucocelenbildung in der Appendix.

Inaugural-Dissertation

zur Erlangung
der Doktorwürde in der Medizin
der Hohen Medizinischen Fakultät
der Vereinigten Friedrichs-Universität zu Halle-Wittenberg

vorgelegt von

Walter Nille

Med. Prakt.

aus Schladebach (Kreis Merseburg).

Kallmünz
Buchdruckerei von Michael Laßleben
1933

Digitized by the Internet Archive
in 2026

https://archive.org/details/IA40153306_0026

Meinen lieben Eltern in steter Dankbarkeit.

Literatur.

1. Alt: Mukozele des Wurmfortsatzes unter dem Bild der akuten Appendizitis. (Bruns Beiträge S. 1561).
2. Aschoff u. Pokorny: Über die Beweglichkeit des Wurmfortsatzes. (D. Zeitschr. f. Chir. 1927, S. 175).
3. Borkowski: Kommunizierende Mucocele der Appendix. (Zentralbl. f. Chir. 1917, Nr. 33).
4. Birkenfeld: Myxoglobulose des Wurmfortsatzes mit Strangulationsileus. (Zentralbl. f. Chir. 1931, S. 210.)
5. Bianchni: Cisti dell' appendic vermiforme. (Ref. Zentralbl. f. Chir. 1931, S. 1919.)
6. Dialti: Pseudomyxoma del peritoneo di origine appendicolare (Ref. Zentralbl. f. Chir. 1915, S. 499.)
7. Elbe: Appendixzysten und Divertikel. (Bruns Beiträge Bd. 64.)
8. Gridnew: Retentionscyste des Wurmfortsatzes. (M. m. W. 1931, S. 1407.)
9. Ders.: 2 Fälle von Retentionscysten des Wurmfortsatzes. (Arch. f. klin. Chir. S. 165.)
10. Ders.: Zur Pathogenese der Cysten des Wurmfortsatzes. (Ref. Zentralbl. f. Chir. 1926, Nr. 6.)
11. Graves: Cystic. Dilatation of the vermiform appendix. (Ref. Zentralbl. f. Chir. 1917, Nr. 30.)
12. Ginsburg: Pseudomucinous cyst of the appendix complicating ruptered ectopic gestation. (Ref. Zentralbl. f. Chir. 1917, Nr. 30.)
13. Hudaczek: Pseudomyxom des Wurmfortsatzes mit Myxoglobulose. (Archiv f. klin. Chir. Bd. 155.)
14. Kerschner: Spontanamputation der Appendix mit weiter Verlagerung. (Zentralbl. f. Chir. 1928, S. 218.)
15. Klemm: Über Cystenbildung aus Resten des Wurmfortsatzes. (M. m. W. 1905, Nr. 41.)
16. Lejars: Le „Maladie gelatineuse" du peritoine d'origine appendiculaire. (Ref. Zentralbl. f. Chir. 1913, S. 246.)
17. Läwen: Die Eigenbeweglichkeit des Wurmfortsatzes bei der akuten und chronischen Appendizitis. (Zentralbl. f. Chir. 1931, S. 2830.)
18. Ders. u. Burckhardt: Chirurgie des Wurmfortsatzes. (Kirschner-Nordmann „Die Chirurgie" Bd. V.)
19. Lieblein: Zur Klinik der Mucocele des Wurmfortsatzes und des Pseudomyxoma appendiculären Ursprunges. (Bruns Beiträge Bd. 147.)

20. Lazarevic: Zur Klinik der beginnenden Mucocele. (Zentralbl. d. Chir. 1928, S. 1877.)
21. Mc. Lean: Über Cystenbildung aus Resten des Proz. vermiformis. (M. m. W. 1908, Nr. 33.)
22. Muir: Mucocele of the appendix. (Ref. Zentralbl. f. Chir. 1931, S. 3175.)
23. Pohl: Ein eigentümlicher Befund in der Appendix. (D. Zeitschr. f. Chir. Bd. 126.)
24. Petrescu u. Lazarescu: L'hydropsie appendiculaire. (Ref. Zentralbl. f. Chir. 1926, Nr. 6.)
25. Ragnotti: Ricerche sperimentali sulla funzione motoria dell' appendice in condizione normali e pathologiche. (Ref. Zentralbl. f. Chir. 1931, S. 1173.)
26. Ders.: dito. (Ref. Zentralbl. f. Chir. 1932, S. 1542.)
27. Szykorowicz: Fremdkörper als Ursache einer Appendizitis. (Ref. Zentralbl. f. Chir. 1932, S. 1501.)
28. Sussi: Contributo allo studio dell'mucocele e del' pseudomyxoma del peritoneo di origine appendicolare. (Ref. Zentralbl. f. Chir. 1931, S. 3173.)
29. Synojeff: Ein Fall von multipler Cyste des Wurmfortsatzes. (Virchow Archiv, Bd. CCV, S. 42.)
30. Simon: Klinik der Mucocele des Proz. vermiformis. (D. Zeitschr. f. Chir. Bd. 187.)
31. Schmidtlein: Über die aktive Beweglichkeit und den Entleerungsmechanismus des Wurmfortsatzes. (Fortschr. Röntgenstr. 44, H. 2.)
32. Stubenrauch: Über Cystenbildung in abgeschnürten Resten des Wurmfortsatzes. (M. w. M. 1909, Nr. 35.)
33. Steinberg u. Ljubarski: Carcinoide des Wurmfortsatzes. (Ref. Zentralbl. f. Chir. 1930, S. 2703.)
34. Zanardi: Pseudomyxoma dell'appendix. (Ref. Zentralbl. f. Chir. 1931, S. 1918.)

Eine umfangreiche kasuistische Literatur ist über eine Erkrankung des Wurmfortsatzes und ihre Folgeerscheinungen entstanden. Die verschiedenen Namen des Krankheitsbildes — Hydrops processus vermiformis, Hydrops spurius cysticus, Myxom, Pseudomyxom, Hydrappendix, Appendixcyste — bezeichnen alle dieselbe Erscheinung: eine mehr oder weniger große Ansammlung von Flüssigkeit, Schleim, oder gallertiger Masse im Lumen eines gegen das Coecum hermetisch abgeschlossenen Wurmfortsatzes. Da es sich bei dem Inhalt der prall gefüllten Appendix meist um Schleim oder Gallerte handelt, ist der Name Schleimcyste oder Mucocele der treffendste und am meisten gebrauchte.

Eine besondere Art der Mucocele ist als Myxoglobulose bekannt. Hier ist der Inhalt nicht mehr flüssig, sondern es finden sich in großer Anzahl zähe, eingedickte Kügelchen, die Sagokörnern ähnlich sehen. Pohl und in neuerer Zeit Birkenfeld haben Fälle von Myxoglobulose veröffentlicht.

Schwerwiegender und in ihren Folgen gefährlicher ist eine Folgeerscheinung der Mucocelen: daß Pseudomyxoma peritonei ex processu vermiformi. Diese Erkrankung, die nicht auf dem Wurmfortsatz lokalisiert geblieben ist, sondern auf das Peritoneum übergegriffen hat, entsteht durch Platzen der mit Flüssigkeit prall gefüllten Appendix. Durch die Entzündung hervorgerufene degenerative Veränderung der Wurmfortsatzwandung, verbunden mit dem steigenden Innendruck des Inhaltes der Appendixcyste bewirken eine Ruptur des Schleimsackes und eine Überschwemmung des Peritoneums mit Schleimmassen und epithelialen Elementen. Die schwere Allgemeininfektion des Bauchfells und die entstandene Peritonitis sowie die geschwulstartige Wucherung der ausgetretenen Epithelien führen dazu, daß dieses Krankheitsbild häufiger beobachtet wird als die weniger bedrohliche Erscheinungen machende Ursprungserkrankung. Die Schleimmassen werden durch die Peristaltik des Darmes an entfernte Regionen der Bauchhöhle, besonders an die Leberpforte, die Excavatio rectouterina und an vorhandene Bruchsäcke gebracht. Die sich ergebenden Veränderungen am Bauchfell bestehen teils in Fremdkörperperitonitis, teils in Implantationsmetastasen und können zum Funktionstod des Peritoneums führen. Pathologisch-anatomisch ist dieses Pseudomyxoma peritonei infolge des Mangels an Metastasen wohl eine benigne Erkrankung; die Prognose der Erkrankung jedoch je nach Vitalität des übergetretenen Epithels und der Infektiosität des Inhaltes dubiös. Lejars vermutet, daß in Ausnahmefällen die Epithelien in der Bauchhöhle infolge der Heterotopie sich umwandeln und in ihren heterotopischen

Zustand atypisch wuchern. Die Erkrankung würde demnach den Charakter eines malignen Neoplasmas annehmen. Da es sich bei den Pseudomyxoma peritonei ex processu vermiformi um eine Erkrankung sui generis handelt, die ihren Ursprung in der erkrankten Appendix genommen hat, soll sie im Verlauf dieser Arbeit nicht mehr berücksichtigt werden, sondern mit dieser Erwähnung abgetan sein.

Nahe verwandt mit der Mucocele ist das Krankheitsbild des Empyems der Appendix. In der Mechanik ihrer Entstehung besteht bei beiden Erkrankungen Übereinstimmung. Auch hier ist ein Verschluß der coecalen Mündung vorausgegangen, der auf verschiedene Ursachen zurückgeführt werden kann. Der Inhalt des abgeschnürten Lumens des Processus vermiformis bei dem Empyem ist jedoch infolge sehr hohen Bakteriengehaltes und erhöhter Virulenz der Erreger eitrig und somit wesentlich gefährlicher. Warum es in dem einen Fall zum Empyem kommt, während es im anderen Fall bei einer Mucocele bleibt, wird im Verlauf dieser Arbeit zu erörtern sein.

Die Häufigkeit der Mucocelen ist ziemlich groß. Elbe stellte 1909 schon 150 Fälle von Cysten des Wurmfortsatzes zusammen, die bei Operationen gefunden worden waren. Gravirovsky (cit. nach Läwen und Burckhardt) fand in 0,6% sämtlicher operierten Wurmfortsatzentzündungen Mucocelen. Schleimansammlungen im Prov. vermiform. von kleineren Ausmaßen bis zu Walnußgröße werden wohl viel häufiger aufgefunden werden. Solange im veränderten Wurmfortsatz schleimbildendes Epithel erhalten geblieben und funktionstüchtig ist, wird Schleim abgesondert. Kommt nun ein Verschluß des Lumens durch irgend eine Veränderung hinzu, sei es Entzündung, Knickung, Tumor oder Fremdkörper, dann sammelt sich der sezernierte Schleim an und bei der Appendektomie bezw. Obduktion findet sich eine Mucocele geringeren Ausmaßes. Seltenheitswert und beachtenswert sind nur die großen Mucocelen, die klinische Erscheinungen machen und chirurgisches Eingreifen erfordern. Die Zahl dieser monströsen Schleimcysten ist gering, Elbe fand sie in seiner Aufstellung in 14 Fällen d. h. in nur 10,8% sämtlicher gefundenen Mucocelen.

Bei der Bildung einer Schleimcyste spielen zwei Momente mit: 1. das Erhaltensein von intaktem Epithel, das in der Lage ist, weiter Schleim zu sezernieren und 2. ein völliger Abschluß des Lumens der Appendix an irgend einer Stelle vom caudalen Ende bis zur coecalen Mündung. Je nach Lage des Abschlusses wird die Mucocele natürlich einen kleineren oder größeren Umfang annehmen.

Betrachten wir zunächst die Ursachen, die einen Verschluß der Lichtung des Wurmfortsatzes und damit die Unmöglichkeit der

Entleerung des sich stauenden Inhaltes bewirken, dann kommt in erster Linie als häufigste Ätiologie die Appendizitis in Frage. Die Mehrzahl der Menschen hat in ihrem Leben früher oder später eine appendizitische Attacke durchgemacht und in einem außerordentlich hohem Prozentsatz sind Residuen dieser appendizitischen Anfälle noch erkennbar. Toft (cit. nach Läwen) fand unter 300 Sektionen 110 veränderte Wurmfortsätze; also in über 37% der Fälle waren postappendizitische Veränderungen nachweisbar. In 50 Wurmfortsätzen konnte er Stenosen feststellen. Ribbert fand bei 400 Sektionen sogar 50% teilweise oder vollkommene Obliteration des Lumens. Jeder zweite Mensch ist demnach Träger eines der Vorbedingungen für eine Mucocelenbildung, nämlich eines Verschlusses der Appendixlichtung, sodaß es verwunderlich erscheint, daß nicht mehr Cysten zur Operation gelangen. Warum so wenig große Cysten unter dem Bilde der acuten Appendizitis zur Operation kommen, erklärt Alt dadurch, daß eine Exazerbation der Entzündung in den gegen das Coecum abgeschlossenen oder gar vom Coecum abgeschnürten Cysten nicht leicht zustandekommt.

Auf die Ätiologie und das klinische Krankheitsbild der Appendizitis einzugehen, verbietet der Umfang dieser Arbeit. Für unsere Betrachtung über das Verhältnis zwischen Appendizitis und Mucocelenbildung ist es jedoch nötig, einige Momente zu erörtern, die bei der Mucocelenbildung als prädestinierende Faktoren tätig sind. Zunächst ist es nötig, daß die Entzündung nicht den gesamten Wurmfortsatz ergreift, sondern nur einen Teil des Proz. vermiform. in Mitleidenschaft zieht. Die Entzündung, die über die gesamte Appendix sich erstreckt, zerstört das Epithel und verhindert eine Schleimsekretion, während bei einer partiellen Appendizitis schleimbildendes Epithel erhalten bleibt und durch den Reiz eine verstärkte Sekretion entfaltet. Je akuter die Appendizitis auftritt und je virulenter die Erreger sind, desto eher wird das Epithel vernichtet und desto unwahrscheinlicher wird die Bildung einer Mococele. Man kann den Satz aufstellen: Je ausgedehnter und schwerer die akute Appendizitis auftritt, desto weniger Mucocelen werden gebildet; je leichter und unbedrohlicher die Anfälle einsetzen und je abgeschwächter die Virulenz der Erreger ist, desto eher ist eine Mucocelenbildung möglich.

Eine wichtige Rolle bei der Entstehung der Appendizitis und bei der Bildung einer Wurmfortsatzcyste spielt die anatomische Lage der Appendix. Der Prozessus vermiformis mit seiner Länge von 6—33 cm mündet nicht gerade in das Coecum ein, sondern ist in über 90% der Fälle nach der Seite des Ileum zu und nach rückwärts verschoben, sodaß er mit dem Coecum einen Winkel

bildet. Überhaupt ist die Inkonstanz der Lage der Appendix von großer Bedeutung. Bald reicht sie in das kleine Becken hinab, bald ist sie hinter das Coecum geschlagen; einmal liegt sie extraperitoneal, einmal intraperitoneal; mit allen möglichen Organen kann sie verwachsen sein, sodaß sie durch die wechselnde Lage und durch die Möglichkeit einer Knickung zu Infekten und zu Lumenverschluß geradezu prädestiniert erscheint. Hinzu kommen nach Aschoff die physiologischen Biegungen der Appendix selbst, die in ihrer verschiedenen Form bei der Ätiologie der Wurmfortsatzentzündung von Bedeutung sind. Die Stauung des Inhaltes oder des Sekretes wird natürlich enorm begünstigt. Eine Entzündung der Appendixschleimhaut ist infolge der Biegungen und der nach Aschoff vorhandenen Membranen an cirumscripter Stelle möglich. Es kommt also zu einer umschriebenen, vielleicht sogar ringförmigen Obliteration des Lumens, sodaß sich das Sekret des unversehrten Epithels hinter dem Verschluß staut. Die Ansicht Aschoff's, daß hinter den Abbiegungen und Knickungen des Wurmfortsatzes in dem physiologischen Furchensystem der Schleimhaut eine Stauung stattfinde, durch die die Entstehung einer Appendizitis begünstigt würde, ist nicht unwidersprochen geblieben. Ricker z. B. bestreitet das Vorhandensein der Furchen und Abbiegungen an einer Appendix in situ überhaupt und nimmt an, daß diese Befunde durch den Tonus der Muskulatur hervorgerufene Formveränderungen seien. Es sei dahingestellt, welche von den beiden Ansichten die richtige ist; als feststehend müssen wir annehmen, daß es durch die inkonstante Lage der Appendix und durch die zahlreichen Verwachsungen mit der Umgebung zu Knickungen und Abbiegungen kommt, die im Verein mit dem engen Lumen des Wurmfortsatzes und dem Vorhandensein von zahlreichen Lymphfollikeln in der Schleimhaut Entzündungen begünstigen. Ob die Biegungen physiologisch vorhanden oder artefiziell entstanden sind, ist bei Erörterung der hier interessierenden Fragen nebensächlich.

Ein weiterer bedeutsamer Faktor sowohl bei der Ätiologie der Appendizitis als auch bei der Entstehung von Inhaltsstauungen ist die Motilität des Wurmfortsatzes. Die Frage, ob die Muskulatur der Appendix oder der Tonus der Muskulatur fähig ist, sich des erregenden Momentes im Lumen zu entledigen, mag es Schleim, ein Fremdkörper, die Kotsäule oder irgend etwas anderes sein, ist von großer Wichtigkeit für das Entstehen und Bestehenbleiben von Stauungen. Über das Vorhandensein einer Eigenkontraktilität des Wurmfortsatzes, die in der Lage ist, lästigen Inhalt auszutreiben, sind sehr viele gründliche Untersuchungen mit den verschiedensten Mitteln angestellt worden. Aus der Zahl der Untersucher seien nur Aschoff, Läwen, Rößle, Ragnotti und Schmidtlein

erwähnt. Die Ansichten stehen sich schroff gegenüber. Ragnotti, der 56 Wurmfortsätze in jedem Zustand — normal, akut, entzündet und chronisch entzündet — untersucht hat, schreibt der Appendix nur eine ganz beschränkte Motilität zu, die keine nennenswerte Wirkung auf den Inhalt habe. Peristaltische Bewegungen fehlen nach seinen Untersuchungen vollkommen. Eine Stase des Inhaltes und somit eine Prädisposition zur Appendizitis bleibe nicht aus. Auch Ragnotti hält die von Aschoff betonten Knickungen und Schleimhautfurchen für unterstützende Faktoren bei der Entstehung einer Entzündung. Nach Läwen ist die motorische Leistungsfähigkeit des normalen Wurmes gering. An normalen Wurmfortsätzen konnte er spontane Längspendelbewegungen und Verkürzungen der Längsmuskulatur beobachten, während bei akut entzündeten Wurmfortsätzen keine Längsbewegungen und kein Muskeltonus mehr nachzuweisen waren. Seine Untersuchungen an entzündet gewesener Appendix hatten das Ergebnis, daß diese alterierten Wurmfortsätze auf alle Reize stark abgeschwächt reagierten. Ein abgelaufener akuter Infekt zieht seiner Ansicht nach motorische Dauerstörungen nach sich. Reizung normaler Processus mit Toxin von Staphylokokken, hämolytischen Staphylokokken und Colibazillen bewirkten — auch beim normalen Wurmfortsatz — ein Aufhören der Pendelbewegungen. Läwen kommt zu dem Resultat, daß der Processus vermiform. „zweifellos Muskelbewegungen ausführen kann, die zur Ausstoßung seines Inhaltes führen und mit Verkürzung seiner Länge und Einigung seines Lumens verbunden sind.“ Für das Krankheitsbild der Mucocele ist besonders das Ergebnis wichtig, daß akut entzündete Wurmfortsätze keine Längspendelbewegungen und keinen Muskeltonus mehr besitzen, und daß alle chronisch entzündeten, sowie alle Wurmfortsätze, die eine Entzündung früher einmal durchgemacht haben, auf Reize nur stark abgeschwächt reagieren. Da jede Entzündung zum mindesten eine Verengerung des Lumens, wenn nicht sogar eine Stenose nach sich zieht, gleichzeitig der Wurmfortsatz durch den überstandenen Infekt aber so geschädigt ist, daß er nicht mehr in der Lage ist, den erregenden Inhalt zu exprimieren, kann eine Sekretstauung und damit ein dauernder Reiz auf die schleimsezernierenden Epithelien der Schleimhaut nicht ausbleiben. Diese Untersuchungen Läwens und die daraus resultierenden Folgerungen sind ein Beweis mehr dafür, daß in fast jedem Falle einer Mucocele eine oder mehrere appendizitische Attacken vorausgegangen sein müssen. Aschoff bestätigte in seinen Veröffentlichungen im großen und ganzen die Ergebnisse Rößles, der bei Wurmfortsätzen in Ringerlösung deutliche Bewegung fand, die bei chemischen Reizen sich außerordentlich verstärkte. Von Interesse ist die Entdeckung, daß völlig normale Appendices unter

denselben Bedingungen ganz verschieden motorisch reagierten. Es besteht also auch eine individuelle Disposition zur Entzündung und zur Stauung. Für den Besitzer eines motorisch trägen Wurmes sind die Chancen, eine Appendizitis zu bekommen, viel größer als für den Träger eines motorisch leistungsfähigen Wurmfortsatzes. Am aufschlußreichsten und am besten verwertbar sind wohl die Forschungen Schmidtlein's mit Röntgenstrahlen. Schmidtlein stellte fest, daß die aktive Beweglichkeit vorwiegend von dem Muskelschlauch abhängt. Das Ergebnis, daß der Wurmfortsatz in einem motorisch regsamen proximalen Teil mit peristaltischen und spastischen Phänomenen und in einem motorisch trägen distalem Teil zerfällt, ist für die Pathogenese der Stauung von großer Bedeutung. Die vorhandenen Biegungen, die Schmidtlein in situ findet, wie Aschoff am isolierten Appendix, werden ausgeglichen und der Inhalt des proximalen Teiles ausgepreßt; eine Entleerung des distalen Teiles findet aber nur in den seltensten Fällen statt. Aus dieser motorischen Insuffizienz des aboralen Endes der Appendix und der dadurch hervorgerufenen Stauung erklärt es sich, daß die großen Cysten, die die gesamte Appendix einnehmen, relativ selten sind. Im proximalen Wurmfortsatzabschnitt tritt eine Entleerung und somit eine Reinigung des Lumens ein; im distalen Teil ist die Muskulatur nicht in der Lage, den Inhalt auszutreiben. Hier an der Grenze zwischen proximalem und distalem Teil wird die Obliteration des Lumens stattfinden und den gestauten aboralen Teil gegen die coecale Mündung abschließen. Schmidtlein bezeichnet die Inhaltsstagnation im distalen Teil als das gewöhnliche.

Es ist also bewiesen, daß eine Stagnation des Inhaltes in dem vom Coecum weiter entfernt liegenden Abschnitt des Wurmfortsatzes außerordentlich häufig ist. Die motorische Trägheit des aboralen Teiles und das individuell wechselnde motorische Verhalten der einzelnen Appendices sind demnach ausschlaggebende Faktoren für die Entstehung einer Appendizitis. Hinter der Stelle, wo sich die Wände des Lumens verlöten, staut sich das weiter sezernierte Sekret, das infolge des physiologischen hohen Gehaltes der Appendix an Becherzellen reichlich produziert wird. Die Stauung und die damit verbundene Steigerung des Inhaltsdruckes üben einen verstärkten Reiz auf die Schleimhaut aus, die zu maximal gesteigerter Schleimproduktion führt. Der Prozeß schreitet solange fort, bis durch den Lumendruck die sezernierende Schleimhaut zugrunde geht und ein Stillstand der Schleimabsonderung eintritt oder bis der Druck im Lumen die Elastizität der Appendixwand übertrifft und die Mucocele platzt. Dialti weist zu diesem Vorgang darauf hin, daß die Schleimsekretion in Mucocelen durch Hyperplasie der

Schleimdrüsen bis zur Adenombildung außerordentlich gesteigert ist.

Eine umstrittene Rolle in der Ätiologie der Appendizitis und in der Ätiologie der großen Mucocelen spielt die als Gerlach'sche Klappe bezeichnete Schleimhautduplikatur am oralen Ende der Appendix. Während die einen, mit Aschoff an der Spitze, dieser Klappe nur eine nebensächliche Bedeutung bei der Entstehung der Appendizitis zumessen, legen die anderen (v. Hansemann u.sw.) der Klappe eine große Wichtigkeit in der Entstehung der akuten Blinddarmentzündung bei. Krecke hebt hervor, daß infolge einer katarrhalischen Darmerkrankung eine Verschwellung der Gerlach-schen Klappe eintreten kann, sodaß im Verein mit der engen Eintrittspforte, dem blinden Ende und engen Lumen der Appendix die Vorbedingung für eine Blinddarmentzündung geschaffen sind. Krecke mißt dieser Schleimhautduplikatur also nicht nur ausschließliche Bedeutung zu, sondern hält sie neben anderen Ursachen auch für mitbeteiligt an der akuten Appendizitis. Mit dieser Stellung zwischen den beiden Extremen wird Krecke wohl das Richtige getroffen haben. Man kann der Gerlach'schen Klappe nicht die Alleinschuld an der Appendizitis zuschreiben; man kann sie auch nicht völlig ignorieren; sie kann an der Entstehung der Blinddarmentzündung mitwirken zusammen mit anderen Ursachen. Eine entschiedene Bedeutung hat die Klappe ohne Zweifel jedoch bei der Entstehung der großen oder monströsen Mucocelen. Eine Entzündung, die an der coecalen Mündung der Appendix sich abspielt, oder ein Darmkatarrh, der sich am Coecum lokalisiert, wird auch die Gerlach'sche Klappe mitergreifen. Bei dem Ausheilungsprozeß mit Narbenbildung kann diese Schleimhautduplikatur mit der gegenüberliegenden Wand des Appendixlumens verkleben und verwachsen, sodaß die Lichtung gegen das Coecum abgeschlossen ist. Ebenso ist es möglich, daß ein Krankheitsprozeß in der Nachbarschaft des Coecums die Gerlach'sche Klappe in Mitleidenschaft zieht und ein Verkleben ermöglicht. Das Sekret kann nicht abfließen, Stauung tritt ein und bei der Operation wird ein mit Sekret gefüllter Hohlraum gefunden. Für die Annahme einer ursächlichen Mitbeteiligung der Gerlach'schen Klappe spricht auch die Tatsache, daß die meisten großen Mucocelen zwischen dem 20. und 40. Lebensjahr der Patienten gefunden werden. In diesen Dezennien ist aber auch die Klappe am stärksten ausgebildet. Für die Fälle von älteren Patienten mit Riesenmucocelen müssen wir annehmen, daß die Bildung der Schleimcysten länger zurückliegt, wie es ja auch aus der appendizitischen Anamnese der Kranken hervorgeht.

Einem Verschluß des Appendixlumens und einer Mucocele braucht nicht immer eine Appendizitis — wenigstens nicht primär

– zugrunde zu liegen. Es liegen Mitteilungen vor, wo es aus anderen Ursachen zu einem Totalverschluß der Appendixlichtung und zur Bildung einer Wurmfortsatzcyste gekommen ist. Beides — Appendizitis und andere Ursachen sind bei der Entstehung einer Mucocele beteiligt gewesen, die Szykorowicz publiziert hat. Es fand sich eine 3 cm lange Nadel, die mit der Spitze in einem walnußgroßen Abszeß reichte, der die Appendix ausfüllte. Hier wird wohl mit Bestimmtheit auch eine Appendizitis am oralen Teil des Lumens bei dem Totalverschluß beteiligt gewesen sein. Das Corpus alienum hatte an der Mündung des Lumens eine Entzündung hervorgerufen, wofür auch die Inkrustationen sprachen, die das verlötete Nadelende bedeckt hatten; durch den Verschluß des Lumens in Verbindung mit dem Dauerreiz durch die Nadel war es zur Sekretion und zur Stauung gekommen. Daß sich ein Abszeß fand, läßt sich aus der Secundärinfektion durch die Appendizitis erklären. Anders verhält es sich bei den Fällen von Steinberg und Ljubarski, wo keine Entzündung die Ursache der Stauung in der Appendix war. Es handelt sich um Carcinoide an der Basis des Wurmfortsatzes, die das Lumen verschlossen hielten und nur mechanisch eine Stauung bewirkten. Muir fand bei einem 37 jährigen Mann ein Adenocarcinom an der Abgangsstelle der Appendix als Ursache einer Mucocele. In diesem Falle bestand keine Entzündung. Durch den Verschluß der coecalen Mündung der Appendix staute sich das Sekret der Becherzellen, die unbehindert und in völlig normalem Zustande weiter ihre Funktion ausübten. Denkbar wäre auch, daß das Neoplasma als Reiz auf die Schleimproduktion wirkte und erhöhte Sekretion hervorrief.

Ebenso wie von außen wirkende Ursachen einen Verschluß des Wurmfortsatzlumens hervorrufen können, können Fremdkörper im Innern des Lumens einen hermetischen Abschluß bewirken. Durch den lokalen Entzündungsreiz wird die Bildung einer Mucocele beschleunigt.

Von ganz seltenen Ausnahmen abgesehen, ist nach dem Gesagten die primäre Ursache einer Mucocele stets eine Entzündung; eine oder mehrere vorausgegangene appendizitische Attacken wirken als intensiver Reiz auf die schleimsezernierenden Epithelien der Appendix. Das vermehrt abgesonderte Sekret staut sich infolge Verklebung der Wände und imponiert dem Chirurgen bezw. dem Pathologen je nach Lage der Stenose als mehr oder weniger große Schleimcyste.

Als zweite Vorbedingung für das Entstehen einer Mucocele gilt das Vorhandensein und Erhaltenbleiben von normalem Schleimepithel. Bei ringförmigen Entzündungen durch Fremdkörper wird die übrige Appendix von der Affektion verschont oder wenigstens nur flüchtig gereizt. Solange die Appendizitis nicht den gesamten Wurmfortsatz

ergriffen hat und die Entzündung nicht schwere destruierende Wandveränderungen gemacht hat, kann Schleim abgesondert werden. Wird durch den wachsenden Innendruck die Schleimhaut abgeplattet und schließlich zerstört, dann bleibt die weitere Sekretion aus; der Prozeß ist zum Stillstand gekommen. Es erklärt sich hieraus das Vorhandensein von Mucocelen in der Appendix, obwohl anamnestisch keine Appendizitis zugegeben wird. Die Schleimhaut hat in diesen Fällen die Fähigkeit verloren weiter zu sezernieren; die Appendix ist ein schleimgefüllter Sack geworden, der hermetisch abgeschlossen, keinen Anfall mehr durchmachen kann, weil dem Erreger kein Angriffspunkt zur Verfügung steht. Im umgekehrten Fall kann auch nach dem Platzen von Mucocelen die Schleimsekretion anhalten, wenn nur noch intaktes Epithel vorhanden ist. Bei dem Pseudomyxoma peritonei ex processu vermiformi ist normales Epithel in die Bauchhöhle ausgetreten und sezerniert dort weiter. Auch in abgeschnürten Resten der Appendix, wie es bei den Fällen von Klemm und Mac Lean zu finden war, wurde die Produktion von Schleim fortgesetzt, weil eben noch normales Epithel vorhanden war. Erhaltenbleiben von Epithel ist abhängig von der Virulenz der Erreger der Appendizitis. Stark virulente Keime zerstören die Wandung und verhindern Sekretion. Aus derselben Ursache erklärt sich die Entstehung einem Empyems. Bei übergroßer Zahl von Erregern und starken Wirksamkeit wird der Inhalt der Mucocele eitrig; an Stelle einer Schleimcyste findet sich ein Empyem. Nach Läwen kann die Virulenz der Erreger in seltenen Fällen nachlassen, ehe die Wandnekrose eingetreten ist; sie kann auch von vornherein sehr gering gewesen sein. In beiden Fällen entsteht dann ein Hydrops der Appendix.

Eine Mucocele des Wurmfortsatzes ist eine relativ ungefährliche Erkrankung, wenn man von Secundärinfektion oder Platzen der Schleimhäute absieht; was das Krankheitsbild interessant macht, ist die Schwierigkeit der Diagnose ante operationen. Die mannigfachen Krankheiten, die differential-diagnostisch bei der Appendizitis in Frage kommen, sind bekannt, sodaß auf ihre Aufzählung verzichtet werden kann. Bei einer Mucocele größeren Formates, die ja einen Tumor in abdomine darstellt, erweitert sich der Kreis der differentialdiagnostischen Erwägungen bedeutend. Schon Elbe hat darauf hingewiesen, daß die Diagnose: „Mucocele“ außerordentlich schwierig ist und daß ziemlich alle Organe der rechten Ober- und Unterbauchgegend, bei der Frau ganz besonders das Genitalsystem, für die Differentialdiagnose einbezogen werden müssen. Trotz der verfeinerten neuesten diagnostischen Hilfsmittel (Röntgenstrahlen usw.) gilt auch heute noch die Anschauung, daß in der überwiegenden Mehrzahl der Fälle die Diagnose nur eine Wahrschein-

lichkeitsdiagnose sein kann. Eine Diagnose ante operationen, wie sie zum ersten Male in der Literatur Walther (cit. nach Elbe) gestellt hat, kam durch besonders günstige Umstände zustande. Bei der Frage Adnextumor oder Mucocele wurde in Narkose durch vaginale Untersuchung bei völliger Entspannung der Bauchdecken die Adnexe vollkommen frei befunden. Der glockenschlegelartige Tumor, der unbehindert durch Verwachsungen ins kleine Becken hineinragte, konnte nur der Appendix angehören. Die Diagnose Mucocele des Wurmfortsatzes bestätigte sich bei der Laparatomie. Wie hier in dem Fall von Walther ist bei Frauen die Differentialdiagnose außerordentlich schwierig und nur extrem selten ein einzelnes Krankheitsbild herauszustellen. Daß die Diagnose auch von mehreren Seiten — Chirurgen und Gynäkologen — zusammen oft nicht richtig gestellt werden kann, zeigt der Fall Liebleins, dessen Krankheitsgeschichte er mitteilt. Bei einer 42 jährigen Frau fehlten in der Anamesse appendizitische Anfälle, die Frau kam unter der Diagnose Ovarialtumor in die Klinik. Der Vaginalbefund sprach bei einer Verdrängung des Uterus nach links für einen cystischen Tumor des rechten Ovars und der Gynäkologe operierte die Patientin. Es fand sich zwar eine hühnereigroße Cyste des linken Eierstockes, die jedoch unmöglich den Palpationsbefund erklären konnte, da der Uterus nach links verdrängt war und der Tumor rechts saß. Die rechten Adnexe waren frei, der Tumor erwies sich als eine faustgroße Mucocele, die die gesamte Appendix einnahm. Hier ließ die Anamnese die Untersucher im Stich, sodaß der Irrtum sehr leicht verständlich war. In dem veröffentlichten Fall von Lazarewic gab die appendizitische Anamnese den Ausschlag, sodaß hier bei der Entscheidung: Genitaltumor oder Mucocele die Diagnose Mucocele ante operationen gestellt werden konnte, die Vorgeschichte wies eine durchgemachte Appendizitis vor 8 Wochen auf, auf deren Bestehen sich die Diagnose Mucocele gründete, die dann auch bei der Operation bestätigt wurde. Hinzu kam noch, daß es sich bei der 16 jährigen Patientin um eine Virgo handelte, bei der eine spezifische Adnexitis mit größter Wahrscheinlichkeit auszuschließen war. Den Ausschlag gab die typische Appendizitisanamnese und der charakteristische Palpationsbefund. Einen ähnlichen Fall teilt Lieblein mit, den er selbst operiert hat. Hier handelte es sich um eine 61 jährige Frau, die wegen eines Tumors im kleinen Becken als Ovarialtumor dem Frauenarzt zur Operation eingewiesen war. Die Palpation ergab eine über mannsfaustgroße, glatte, nicht verschiebliche, weich elastische Geschwulst. Die genaue vaginale Untersuchung lehrte, daß der Tumor in keinem Zusammenhang mit dem Genitale stand und daß wahrscheinlich der Wurmfortsatz der Entstehungsort der Geschwulst war. Da in der

Anamnese 2 Blinddarmentzündungen vorausgegangen waren und die Patientin kurz vor der Aufnahme Schmerzen im Unterleib ohne Fieber gehabt hatte, der Tumor selbst aber unempfindlich auf Druck war, lag die Diagnose Mucocele nahe und unter dieser Diagnose wurde die Patientin operiert. Die Operation gab den Untersuchern Recht; ebenso ergab die histologische Untersuchung ein Myxom der Appendix mit entzündlichen Wandveränderungen.

Weitere differentialdiagnostische Schwierigkeiten können sich ergeben durch tuberkulös entstandene Ileocoecaltumoren, Kottumoren oder durch Geschwülste, die im Coecum und in der Appendix selbst entstanden sind. Seltenere retroperitoneale Geschwülste wie Dermoidcysten, retroperitoneale Hämatome, Drüsentumoren oder intraperitoneale Geschwülste (Lymphcysten, Echinokokkuscysten, subseröse Appendixcysten) können unter dem Bilde einer Mucocele auftreten. Ebenso müssen entferntere Organe wie die Niere oder die Gallenblase in den Kreis der differentialdiagnostischen Erwägungen mit einbezogen werden. In einem Fall, den Löhr beschrieb, kam eine 78 jährige Frau unter der Diagnose: Hernia permagna irreponibilis zur Operation. Die Eröffnung des Bruchsackes förderte Schleim zutage; im Abdomen war sonst kein Schleim zu finden. Der Vermutung Löhr's, daß es sich um ein Pseudomyxom gehandelt habe, läßt sich nicht beipflichten, da im Abdomen Schleim gefunden werden mußte. Es wird sich wahrscheinlich um eine Mucocele im Bruchsack gehandelt haben, die als Hernie zur Operation kam.

Aus den angeführten Gründen und aus den Irrtümern der Untersucher müssen wir zu dem Schluß kommen, daß eine sichere Diagnose nur in den günstigsten Fällen möglich ist. Die Vermutungsdiagnose wird sich stützen auf den Palpationsbefund, die Röntgenuntersuchung, welche eine fehlende bezw. unvollkommene Füllung der Appendix ergibt, und in erster Linie auf die anamnestischen Angaben der Patienten. Die Anamnese ist dabei noch der sicherste Anhalt für die Diagnose Mucocele, wenn die übrigen diagnostischen Merkmale ebenfalls vorhanden sind.

Nur selten werden in der Anamnese der Erkrankten appendizitische Anfälle vermißt. Meist finden sich häufige vorangegangene Attacken angegeben. In einem Fall von Alt war zwar anamnestisch keine Appendizitis festgestellt, nur häufige Gallenkoliken. Der Patient wurde dann unter den Erscheinungen einer akuten Appendizitis operiert. Man geht nicht fehl in der Annahme, diese häufigen Anfälle von „Gallenkoliken" der Appendix zuzuschreiben, da erfahrungsgemäß die Differentialdiagnose zwischen Cholecystitis und Appendizitis immer schwierig ist. Für die Mutmaßung appendizitischer Anfälle anstatt der angegebenen Gallenkoliken spricht auch

die histologische Untersuchung des gewonnenen Präparates; es fanden sich Anhaltspunkte für mehrere abgelaufene Appendizitiden: der Wurmfortsatz, der in einer Länge von 14 cm auf 5—6 cm erweitert war, war in allen Wandschichten durch schwere chronische entzündliche Prozesse verändert, von der Schleimhaut war an den untersuchten Stellen nichts mehr zu finden. Die Serosa war stellenweise narbig verdickt. Ein erstmaliger appendizitischer Anfall, der wie in diesem Falle erst einen Tag bestand, konnte unmöglich die Wurmfortsatzwand so zerstören, daß sie an einzelnen Stellen transparent dünn war. Die starken Zerstörungen der Schleimhaut und die stellenweise narbige Verdickung der Serosa, ebenso wie der zähe, gallertige Inhalt der Mucocele sprechen unbedingt für länger zurückliegende Insulte. In einem Falle Liebleins, der einen 43jährigen Mann betraf, fehlten anfangs jegliche anamnestische Angaben über eine durchgemachte Appendizitis. Nachträglich stellte es sich aber doch heraus, daß der Patient früher einmal eine „Baucherkrankung" gehabt hat, die wohl mit Sicherheit eine Entzündung des Wurmfortsatzes gewesen ist. Bei einer Riesenmucocele, die Simon operierte, betrug die Entstehungszeit mindestens 30 Jahre. Vor über 3 Dezennien hatte die Patientin eine Appendizitis durchgemacht, die die Trägerin des Wurmfortsatzes nie in Ruhe ließ, bis sie wegen einer palpablen Geschwulst zur Operation kam. Die Größe der Mucocele betrug hier 20 : 16 cm. 6 Anfälle hatte der Kranke schon durchgemacht, den Graves operierte und bei dem sich eine 16,5 cm lange und 3,5 cm breite Mucocele fand. Krenkes beschreibt u. a. eine Mucocele von 12 cm Länge und 5 cm Breite, die mit Gallerte gefüllt war. Anamnestisch fand sich die Angabe, daß der Patient schon mehrfach Blinddarmreizung gehabt hatte. Ebensolche Fälle teilen auch Krenkes ein zweites Mal, Zanardi, Lieblein, Mac Lean u. a. mit. Die Erhebung einer genauen Anamnese ist für die Diagnose der Mucocele also mindestens ebenso wichtig wie die palpatorischen und physikalischen Untersuchungsmethoden.

Die Mucocelen in den verschiedenen Stadien, in denen sie zur Operation kommen, weisen verschiedene Konsistenz des Inhaltes auf. Von dünnflüssigem Schleim über gallertigen Inhalt bis zur festen Konsistenz bei der Myxoglobulose finden sich alle Zwischenstufen. Zur Frage der Entstehung des verschieden gearteten Inhaltes kann Virchow's Anschauung nicht überzeugen. Virchow glaubte, daß der Inhalt der Cysten bei längerem Bestehen durch Zersetzung des Schleimes und Sekretion von transsudatähnlicher Flüssigkeit verändert würde, sodaß mit zunehmenden Alter der Cysten der Inhalt immer dünnflüssiger wird. Verständlicher und wahrscheinlicher ist doch wohl der Vorgang, daß der Mucocelen-

inhalt zunächst dünner Schleim ist und daß durch die intakte Appendixwand bzw. durch die appendiculären Lymphgefäße und Venen eine Rückresorption stattfindet, die den Inhalt allmählich eindickt. Ältere Cysten werden dann mehr einen gallertigen Inhalt haben und die Myxoglobulose, bei der sich sagokornähnliche Kügelchen von homogener Substanz im Appendixlumen finden, dürfte dann das älteste Stadium der Mucocelen darstellen. Nach Läwen bestehen die Körner bei der Myxoglobulose aus eingedicktem Schleim und abgestorbenen Epithelien. Das Zentrum der Kerne ist dichter und je näher nach der Peripherie zu die Inhaltssubstanz untersucht wird, desto schleimiger wird die Masse, sodaß die Kügelchen, wie Pohl angibt, beim Anheben einen feinen Schleimfaden ziehen. Damit ist erwiesen, daß das konsistentere Zentrum der Körner eingedickt ist und daß die peripheren Schichten als die jüngeren Datums eine mehr dünnflüssige Beschaffenheit haben und dem Prozeß des Eingedicktwerdens noch nicht in dem Maße ausgesetzt sind, wie die älteren zentralen Schichten. Stets ist bei einer operierten Mucocele kurz nach einem stattgefundenen appendizitischen Anfall Schleim als Inhalt gefunden worden (Lieblein Fall I u. a.), während bei älteren Mucocelen oder bei Cysten, die zufällig gefunden wurden, (Lieblein Fall IV, Krenkes, Ginsburg u. a.), der Inhalt eingedickt bezw. gallertig war. Birkenfeld operierte einen Kranken wegen Ileus und Peritonitis. Er fand einen obliterierten Wurmfortsatz, der eine Myxoglobulose enthielt. Von einer Appendizitis war anamnestisch nichts bekannt. Der Patient mußte also in seinem Leben irgendwann eine ambulante Wurmfortsatzentzündung durchgemacht haben, deren Ende und Dauerzustand diese Myxoglobulose war. Pohl erklärt den Vorgang bei der Bildung einer Mucocele bezw. Myxoglobulose ebenfalls mit Rückresorption und Eindickung des flüssig-schleimigen Inhaltes der Cyste und allmählicher Konsistenzvermehrung der Schleimmassen. Bei dem von ihm beschriebenen Fall fand sich mikroskopisch eine chronisch entzündete Appendix mit sehr starker Hypertrophie der Submucosa und zugrundegegangener Drüsen der Schleimhaut. Auch Lieblein, Borkowski u. a. halten den Weg von Schleiminhalt über Gallerte zur Myxoglobulose infolge Resorption durch die Schleimhaut neben bestehenbleibender Schleimsekretion für den richtigen. Wenn Virchow's Anschauung richtig wäre, dann müßten bei Verflüssigung des Inhaltes wesentlich mehr Mucocelen gefunden werden. Elbe gelang es, nach Ausschaltung sämtlicher venöser und lymphatischer Abflüsse experimentell Hydropsien des Wurmfortsatzes zu erzeugen. Diese Versuche beweisen bei der Frage der Bildung von Mucocelen und der ev. Rückresorption des Inhaltes, daß sich bei Versagen der Abflüsse der unbehindert weiter

sezernierte Schleim staut und nicht rückresorbiert wird, weil er nicht rückresorbiert werden kann. Als nächstliegende Folgerung ergibt sich daraus, daß bei Hydrops der Appendix und erhaltenen venösen und lymphatischen System eine allmähliche Rückresorption stattfindet, wodurch es zu der Eindickung des Inhaltes kommt. Einer cystischen Entartung der Appendix schreibt Ginsburg die Entstehung einer großen, prall mit Flüssigkeit gefüllten Mucocele zu, die er bei einer 37 jährigen Frau bei einer Operation wegen rupturierter Tubargravidität fand. Zu dieser Ansicht kam er dadurch, daß sich in der Umgebung der Appendix nicht die geringsten Entzündungserscheinungen fanden. Dieser Schluß ist unrichtig, denn der Verschluß der coecalen Mündung der Appendix ist auf eine, wenn auch noch so leichte Entzündung zurückzuführen. Da keine Angaben über Tumor, Knickung oder andere Ursachen eines Lumenverschlusses gemacht werden, bleibt nur eine circumskripte Entzündung übrig. Daß sich keine abgelaufenen Entzündungserscheinungen in der Umgebung des Wurmfortsatzes fanden, ist kein Beweis gegen die Entzündungsgenese. Zunächst war nicht zu erwarten, daß bei einer Affektion, die auf einen kleinen Bezirk sich beschränkt, das periappendiculäre Gewebe in Mitleidenschaft gezogen würde; außerdem gehört ein Übergreifen einer Appendizitis auf die Umgebung nicht unbedingt in das Krankheitsbild der Wurmfortsatzentzündung hinein.

Im Gegensatz zum Empyem des Wurmfortsatzes findet sich bei der Mucocele der Inhalt fast stets steril. Da, wie schon öfters betont, die Mucocele ätiologisch meist auf eine stattgefundene Appendizitis zurückgeht, ist diese Tatsache verwunderlich. Folgt man der Ansicht Simon's und besonders Lazarewic's, die die Fälle mit dauernder Schleimansammlung und palpatorisch nachweisbarer Geschwulstform als zumeist aus Empyemen entstanden annehmen, dann ist die Keimfreiheit oder annähernde Sterilität der Schleimcysten fast unerklärlich. Beide Autoren gründen ihre Ansicht auf den histologischen Befund der gewonnenen Wurmfortsätze. Die Wand war stark verdünnt, die Schleimhaut zum weitaus größten Teil zerstört und durch Granulationsgewebe ersetzt, welches oberflächlich von Cylinderepithel ersetzt war, während in der Tiefe eine mächtige Schicht lymphatischen Gewebes lag. Die Serosa war leicht verdickt; im allgemeinen zellarm, nur um Blutgefäße fanden sich Lymphocytenansammlungen. Submucosa war allenthalben zugrunde gegangen und durch Bindegewebe ersetzt (Lazarewic). Bei dem Fall Simon's fand sich zugrundegegangenes Epithel mit reaktiven Organisationsprozessen. Akut entzündliche Erscheinungen fehlten. Der abgesonderte Schleim war durch das wuchernde Granulationsgewebe verdrängt und substituiert. Bei dem Fall von

Lazarewic ist ein infizierter Cysteninhalt möglich gewesen, da die Patientin im akuten Anfall operiert wurde und Erreger sich sicher im Cysteninhalt befunden haben, während in dem Simon'schen Fall die Erkrankung eine ausgesprochen chronische war. Leider fehlen in beiden Berichten Angaben, ob auf angelegten Kulturen Erreger gezüchtet worden sind. Bei Anwesenheit von einzelnen Stämmen von Erregern ist es jedoch nicht am Platze, von Empyem zu sprechen, da unter dieser Bezeichnung eine extrem eitrige Masse mit hochvirulenten und sehr zahlreichen Erregern verstanden wird. Besser wäre es, nur von appendizitisch infizierten Cysteninhalt zu sprechen. Entweder ist der Schleim hochinfektiös, dann kommt es zu einem Empyem mit foudroyanter Wandnekrose und stürmischen Verlauf der Erkrankung oder der Inhalt ist nur gering keimhaltig bezw. keimfrei; dann haben wir eine Mucocele vor uns. Bei sämtlichen Mucocelen ließen sich keine oder nur wenige, schwach virulente, Bakterien z. B. Coli in einigen Kulturen züchten. Gridnew gibt in seinen 3 veröffentlichten Fällen von Wurmfortsatzcysten an, daß der Inhalt in jeder Cyste steril gewesen sei. Mac Lean fand den Ausstrich des Inhaltes einer walnußgroßen Mucocele steril; im Kulturverfahren waren nur einzelne spärliche Colikolonien zu finden. Ebenso war nur Bakterium coli commune in dem Schleim der von Klemm operierten Mucocele. Borkowski kommt bei der Beschreibung einer Mucocele, deren Träger er selbst war und deren eingehende Anamnese und Befund wohl das Genaueste und Gründlichste ist, was bei der Schilderung dieser Erkrankung geschrieben wurde, zu dem Schluß, daß der Cysteninhalt steril gewesen sein muß, da im anderen Falle eine Nekrose der Appendixwand eingetreten sein müßte. Diese Muß-Folgerung ist vielleicht etwas zu weitgehend: der Inhalt muß nicht steril gewesen sein, sondern kann steril gewesen bezw. geworden sein. Borkowski hatte sehr viele Anfälle appendizitischer Reizungen durchgemacht, ehe er operiert wurde. Wenn nun die Mucocele schon sehr lange bestanden hätte, müßte durch die Entzündungserreger des erneuten Anfalls der vorhandene Inhalt sehr bald unsteril geworden sein. Trotz der häufigen Anfälle, die sehr rasch hintereinander folgten, war der Inhalt der Cyste bakterienfrei; muß bakterienfrei gewesen sein, denn sonst wäre das Epithel der Schleimhaut verändert, nekrotisch geworden.

Trotz mannigfacher vorhergegangener Entzündungen ist der Inhalt der Schleimcysten der Appendix fast immer steril gefunden worden. Praktisch steril ist der Schleim auch, wenn nur gering virulente Bakterien in einzelnen Kolonien gezüchtet wurden. Wie ist dieser Befund zu erklären? Es bestehen verschiedene Möglichkeiten, diese Sterilität des Inhaltes trotz vorhergegangener Insulte

appendizitischer Art zu erklären. In vielen Fällen wird es so gewesen sein, daß eine Entzündung sich an umschriebener Stelle abgespielt hat und daß die Entzündung bereits abgeklungen war, als die Schleimsekretion der intakt gebliebenen Schleimhaut zu einer Stauung führte. Das Sekret der Schleimdrüsen war also dann von vornherein steril. Es sind dies die Fälle, die eine einmalige appendizitische Attacke durchgemacht haben und bei denen eine Mucocele sich infolge narbigen Verschlußes durch den einmaligen Anfall gebildet hat. Weiterhin ist es möglich, daß die Erreger von vornherein wenig virulent gewesen, bezw. in geringer Anzahl vorhanden gewesen sind, sodaß nach Abklingen des akuten Anfalles die Bakterien infolge der geringen Virulenz keine schwereren Erscheinungen gemacht haben. Oder aber der Organismus wird auf irgend eine Weise mit den Erregern fertig, vielleicht durch bakterizide Wirkung der Appendixwand oder durch Bildung von Antitoxin. Wenn eine Entzündung der Appendix vorausgegangen ist — in dem Fall von Borkowski 8 Tage ante operationem — kann der Inhalt schwerlich steril sein. Trotzdem wird der Inhalt steril befunden. Es besteht die Wahrscheinlichkeit, daß der eine Organismus schneller auf die Bakterieninvasion reagiert und eine große bakterizide Wirkung ausübt, während das andere Individuum nur langsam oder überhaupt nicht auf den Reiz anspricht. Im ersten Fall würde eine Mucocele entstehen, im anderen Fall ein Empyem. Die geäußerte Ansicht Lazarewic's und Simons, daß Mucocelen zum großen Teil aus Empyem entständen, gewinnt also damit erheblich an Wahrscheinlichkeit. Es müßte dann aber eine individuelle Disposition mit eine Rolle spielen. Bei einem inaktiven Organismus finden wir dann noch ein Empyem, wenn bei einem leicht reaktionsbereiten Individuum die Bakterien bereits abgetötet sind und eine Mucocele besteht. Eine andere Deutung scheint mir bei dem Fall Borkowski's die richtige zu sein. Der Fall von Borkowski ist in mehrfacher Hinsicht interessant; zunächst weil er den Berichterstatter selbst betraf und deshalb in der Anamnese an Genauigkeit nichts zu wünschen übrig ließ, dann wegen des eigentümlichen Befundes. Der Patient machte 1904 den ersten appendizitischen Anfall durch, der sich in den nächsten 2 Jahren mehrfach wiederholte. 1906: schwerer Anfall mit peritonischen Erscheinungen. Seit 1910 mehrere leichte Attacken, die sich in den letzten 2 Jahren vor der Operation (1917) häuften und in den letzten 2 Monaten mehrmals auftraten. Palpatorisch war in der Blinddarmgegend ein zeigefingerdicker 6 cm langer, beweglicher und druckempfindlicher Tumor zu fühlen. Bei der Operation fand sich die Appendixspitze mit der Beckenwand verwachsen, die Appendix selbst war stark verändert, 9 cm lang, kleinfingerdick, hart und prall ge-

spannt. Im Coecum war ein runder Tumor fühlbar. An der Abgangsstelle der Appendix von Coecum fand sich ein prall gespannter kleinerer Tumor im Tumor. Bei Druck auf den kleinen Coecaltumor machte sich eine Anschwellung in dem appendiculären Tumor bemerkbar und umgekehrt. Als Inhalt in der Cyste, die den Tumor darstellte, fand sich gallertige Flüssigkeit. Die histologische Untersuchung ergab mikroskopisch eine Mucocele der Appendix mit klarem, hellgelben gallertigen Inhalt. Alle Wandschichten des Wurmfortsatzes waren verdickt, der mikroskopische Befund zeigte ebenfalls die starke Verdickung aller Wandschichten und eine Sklerosierung der gesamten Submucosa. Entzündungsherde waren in der Appendix nicht zu finden, dagegen fanden sich an der Appendixmündung nahe dem Coecum in der Wand frische Entzündungen und ein kleiner verkalkter Fremdkörper. Das Epithel der Schleimhaut war erhalten; im Epithel waren Becherzellen nachweisbar. Es handelt sich hier um eine Mucocele, die infolge hohen Sitzes des Lumenverschlußes in das Coecum hineinragt. Borkowski nennt sie kommunizierende Cyste, doch ist der Ausdruck nicht ganz richtig, da keine Kommunikation zwischen Appendix und Coecum besteht. Dieser interessante Befund einer vorgebuckelten Mucocele in das Lumen des Coecums ist darauf zurückzuführen, daß die Entzündung circumscript am ovalen Ende des Lumens der Appendix sich abgespielt und einen ganz hochsitzenden Verschluß der Lichtung des Wurmfortsatzes bewirkt hat. Die membranartige Vorbuckelung in das coecale Lumen läßt auch an eine Beteiligung der Gerlach'schen Klappe denken. Die Schleimhaut war gut erhalten, der Inhalt steril. Zur Klärung des Widerspruches zwischen der Anamnese und dem negativen Bakterienbefund des Inhaltes sind verschiedene Deutungen möglich. Entweder waren die vorausgegangenen Attacken von leichterer Art, sodaß nicht zu viel Bakterien in den Mucoceleninhalt gekommen sind. Aus der Anamnese wissen wir, daß ein sehr schwerer Anfall mit peritonitischen Erscheinungen vorangegangen war, sodaß diese Erklärung nicht haltbar ist. Möglich ist ferner eine außerordentlich starke Reaktionsfähigkeit des Organismus. Oder es hatte sich nach jedem Anfall eine Mucocele gebildet, deren Inhalt dann jedes Mal von der völlig intakten Schleimhaut resorbiert wurde, oder der Inhalt der Cyste hatte im bezw. nach jedem Anfall durch den wachsenden Innendruck die dünne Verschlußmembran aufgesprengt und sich in das Coecum entleert. Der wieder eingetretene narbige Verschluß des Lumens durch die Membran, die erhaltene Sekretion durch das gesunde Epithel und die sich ergebende erneute Inhaltsstockung rief dann jedes Mal eine abermalige appendizitische Attacke durch den Reiz hervor, sodaß das Spiel sich wiederholte. Wenn der Vorgang so gewesen wäre,

hätte man mikroskopisch Narben an dem Verschlußmembran finden müssen. Davon finden sich keine Angaben, sodaß diese Möglichkeit abzulehnen ist. Die wahrscheinlichste Erklärung scheint mir die zu sein, daß sich die Mucocele erst nach dem letzten Anfall ante operationem gebildet hatte und durch die intakte, resorbierende Schleimhaut schnell eingedickt worden war. Für diese Annahme spricht das gesunde Epithel der Appendix. Eine häufige oder eine längere Zeit bestehende Mucocelenbildung hätte infolge des wachsenden Innendruckes das empfindliche Epithel zum mindesten abgeplattet und beschädigt, wenn nicht sogar vernichtet. Das gesunde Gewebe beweist, daß der Prozeß erst kurze Zeit bestanden hat.

Lieblein hält den Befund an der Mucocele communicans Borkowski für eine beginnende Invagination der Mucocele in das Coecum. Wie es zu einer solchen Invagination durch den Inhalt der Cyste kommen soll und wie sich Lieblein den Mechanismus eines derartigen Vorganges denkt, ist leider nicht erläutert. Eine Invagination tritt doch dann auf, wenn starke Peristaltik oder Zug mitwirkt und die gesamte Appendix mit Inhalt in das Coecum hineindrängt. Wenn auch erwiesen scheint, daß der Wurmfortsatz einer gewissen Peristaltik fähig ist; eine derartige Leistung kann die Muskulatur der Appendix aber nicht aufbringen, um sich in das Coecum zu invaginieren. Und wenn sie es könnte, mit einem so prall gespannten Tumor, der doch ein gewaltiges Hindernis für eine Invagination darstellt, ist es eine Unmöglichkeit, eine Einstülpung durchzuführen. Anders ist es in einem ebenso interessanten Fall, den Brandt (Halle) auf dem mitteldeutschen Chirurgenkongreß mitteilte. Hier handelte es sich um eine Mucocele, die mit dem Coecum und dem unteren Ileum in das Colon invaginiert war. Der 51 jährige Patient litt seit $1^1/_4$ Jahr an Leibschmerzen und wurde ein Jahr lang unter den verschiedensten Diagnosen behandelt. Schließlich fühlte man oberhalb des Nabels einen quer verlaufenden Tumor in Gestalt einer faustgroßen Geschwulst. Mit der Diagnose Carcinoma ventriculi wurde der Kranke in die Klinik eingeliefert. Bei der Operation fand sich ein ausgedehntes Invaginat im rechten Oberbauch, das in Verwachsungen eingebettet war und aus dem Coecum und unteren Ileum bestand. Die Invagination reichte bis zur Mitte des Colon transversum. In dem Resektionspräparat, das nach der teilweisen Desinvagination gewonnen wurde, lag der Wurmfortsatz, der cystisch erweitert und mit Schleimmassen angefüllt war. Es handelte sich hier um eine Invagination des Coecums in das Colon, wobei das Ileum nachgezogen wurde; die cystisch erweiterte Appendix wurde mit in das Colon eingestülpt und als Zufallsbefund bei der Operation aufge-

funden. Eine Mitinvagination ist möglich, wenn das Coecum mit seiner Peristaltik die Appendix samt Mucocele mit sich zieht, wie in dem Fall von Brandt, aber eine isolierte Invagination der Wurmfortsatzcyste in das Coecum dürfte wohl an den anatomischen und physiologischen Verhältnissen der Coecum-Appendixgegend scheitern.

Wie schon hervorgehoben, fehlen in der Anamnese der Kranken nur selten Angaben von stattgefundenen appendizitischen Anfällen. Es sind jedoch auch Fälle beschrieben worden, wo keine Wurmfortsatzentzündung von dem Patienten angegeben wurde. In der Mehrzahl der Fälle handelt es sich um kleine Cysten von Erbsen- bis Walnußgröße, die wegen der Unwesentlichkeit des Befundes nur kurz erwähnt werden. Eine Mucocele von größerem Format teilt Ginsburg mit, wo keine Appendizitis von der Trägerin der Cyste bemerkt worden war, und wo sich bei der Untersuchung keine Entzündungserscheinungen an dem Wurmfortsatz fanden. Wie in jedem Falle von Verklebung und Vernarbung in der Appendix eine Entzündung, sei es auch leichtester Art, vorausgegangen sein muß, so muß auch hier die Patientin eine Appendizitis durchgemacht haben. Ein weiterer kasuistischer Beitrag einer großen Mucocele ohne bekannte vorausgegangene Appendizitis sei aus der hiesigen chirurgischen Klinik (Leiter Prof. Fromme) geliefert.

Frau J. H. 67 Jahre alt. Familienanamnesse o.B. Eigenanamnesse: Als Kind Masern, Scharlach. Mit 20 Jahren Diphterie. Wegen Herz und Nervenbeschwerden war Pat. 5 mal in Bad Elster zur Kur. Seit ungefähr 6 Wochen klagt die Pat. über Schmerzen im Leib. Sie gibt an, daß die Schmerzen vom Herzen kämen. Seit der letzten Zeit Stuhlverhaltung. Auf Abführmittel Erfolg. Appetit mäßig. Aufnahme in die Klinik am 22. 10. 1932.

Befund: Kleine Pat., schlaffe Haut, geringes Fettpolster, schlaffe Muskulatur. Deutliche Abmagerungszeichen. Leichte Cyanose des Gesichtes. Am Thorax findet sich eine Skoliose der Brustwirbelsäure nach links und der Lendenwirbelsäure nach rechts. Lungen o. B. Herz: regelmäßige Aktion, Spitzenstoß andrängend, leises systolisches Geräusch über der Aorta. Pulsation der Halsgefäße und der Cubitalarterien. Keine Zeichen einer Herzinsuffizienz. R.R. 150/90. Abdomen: Meteorismus, mäßigen Grades. Leber: vielleicht etwas gekantet. Milz nicht palpabel. Entlang der 12. Rippe links am Rippenbogen, starker Druckschmerz; kein palpatorischer Befund. In der Mitte des Oberbauches Resistenz zu fühlen, die nicht näher bestimmt werden kann. Rechts in der Gegend des Ileo-Coecums, anscheinend im Colon ascendens, gut enteneigroßer, sehr derber Tumor zu palpieren, der bei der Palpation gut beweglich ist. Keine Metastasen fühlbar.

Trochoskopie: Der Brei läuft sehr rasch ein. Ampulle in normaler Weise gefüllt. Sehr kurze Sigmaschlinge. Dann schießt der Brei förmlich durch's Descendens, Transversum bis Ascendens und Coecum, im Ascendens relativ scharf abgeschnitten.

Blutuntersuchung: 6700 Leuko, 5 370 000 Erythro; 91% HB. F I 0,8. Weißes Blutbild: Segmentk. 69%, Stabk. 2%, Lymph. c. 26%, Große Mono. 1%, Eos. 1%, Baso 1%, Wa.R. negativ. Urin o.B. Stuhl auf Blut: I Benzidin: (+) Guajak: negativ, II. Benzidin: (+), Guajak: negativ, III. Benzidin: negativ, Guajak: Negativ. Probefrühstück: Kongo: —, Fr.HCl: 12,5, Ges. Ac.: 25. Blut: negativ, Gewicht: 50,3 kg.

Rö. Aufnahme: Gut enteneigroße tumorartige Aussparung im Bereiche des Colon ascendens mit unregelmäßiger Begrenzung des Randes. Vereinzelte fleckige Aussparungen, namentlich an der Außenseite des Darmes. Nach dem Coecum oder Ileocoecalgegend zu ist noch ein reichlich $1\frac{1}{2}$ Querfinger breites Darmstück, das einen gesunden Eindruck macht. Darnach liegt der Tumor im Colon ascendens.

Diagnose: Carcinom des Colon ascendens.

Operation am 5. 11. 1932 (Oberarzt Dr. Scharsich):

In Avertinnarkose (5, 1 g + 100 g Äther) Pararectusschnitt rechts. Es handelt sich um einen großen Tumor der Ileocoecalgegend, der sehr zahlreiche Verwachsungen mit dem parietalen Peritoneum und dem Netz hat. Außerdem ist das Transversum an die Gegend der Einmündung des Ileums ins Coecum durch Adhäsionen fixiert. Leber und Magen ebenfalls stark verwachsen. Zunächst wird das Transversum mobilisiert, dann der Tumor freigelegt. Eintrennung des Retroperitoneums Mobilisation der rechten Flexur. Typische ileocoecale Resektion. Blindverschluß des Ileums, zweischichtig, des Transversum dreischichtig; isoperistaltische Anastomose, 2 Reihen Seitenknopfnähte, Schleimhaut, Katgut fortlaufend. Durchgängigkeit der Anastomose knapp 2 Querfinger. Dann wird das Mesenterium mit Mesocolon vereinigt, sodaß keine Darmschlinge mehr durchschlüpfen kann. Naht des hinteren Peritoneums. Dreischichtiger Schluß der Bauchdecken. Versenkt Katgut.

Präparat: Ileocoecale Resektion: Länge vom Ileum 2 cm, vom Colon ascendens 13 cm, Tumor 9 cm. Coecum 11 cm d. h. stark verkürzt. An der untersten Kuppel des Coecums findet sich ein prall elastischer Tumor.

Die Appendix ist in einer Länge von 9,3 cm cystisch erweitert und mit weißem sulzig gallertigen Schleim gefüllt. Die Dicke der Mucocele verjüngt sich nach dem apicalen Ende. In der Mitte beträgt sie 6,5 cm.

Mikroskopischer Befund (Prof. Dr. Geibel): Der proximale Teil

des Wurmfortsatzes ist in der Länge vom 1 cm normal gebaut, gegen den erweiterten distalen Teil durch eine Scheidewand abgeschlossen. Die Wand desselben ist hochgradig verdünnt, ausgezogen, die Schleimhaut fehlt völlig. Der größte Teil der Wand ist von hyaliner Beschaffenheit mit spärlichen Spindelzellen und breiten Stromabalken. Die innerste Schicht ist mit eingedicktem Schleim, welcher zum Teil kalkig inkrustiert ist, bedeckt. Desgleichen liegt Kalk in Form unregelmäßiger Konkretionen in der innersten Lage. Bei der van Gieson-Färbung bemerkt man allenthalben lang ausgezogene, zu-

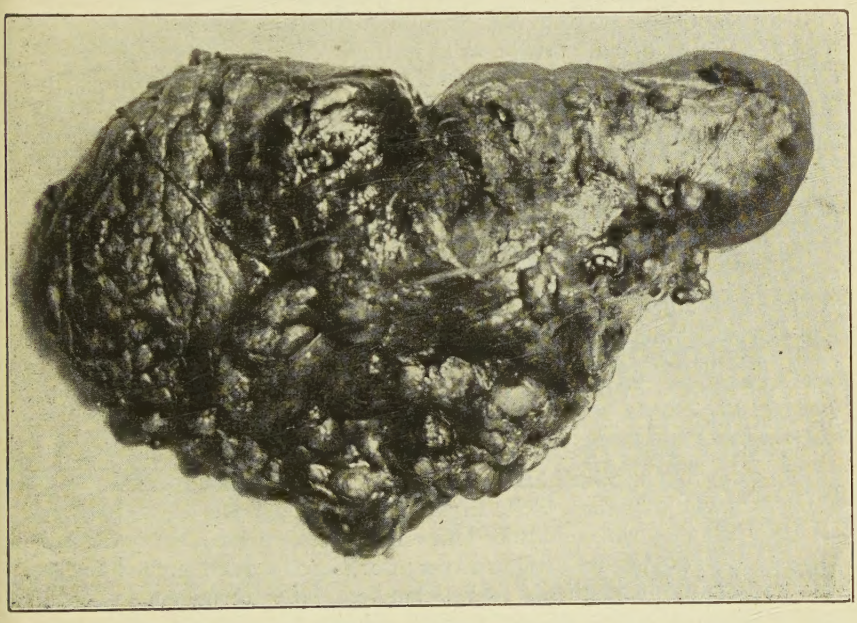

Resektionspräparat in toto unaufgeschnitten.

sammenhängende, glatte Muskulatur, welche inmitten des fibrösen Gewebes eingeschaltet ist, während auf weiten Strecken die Fasern zusammenhängen, finden sich anderweit nur kleine abgerissene Reste von glatter Muskulatur. Derselben liegen vereinzelte Reste stark ausgezogener Ganglienzellen des Plexus myentericus an. Die Gefäße sind außerordentlich spärlich und verlaufen sie besonders in der äußeren Schicht. Überkleidet wird die Außenschicht von einer Endothelschicht des Bauchfells.

Der Befund ergibt einmal einen Abschluß eines kurzen proximalen Teiles gegen einen abnorm großen, erweiterten, distalen,

dessen Wand vorwiegend aus hyalinem Bindegewebe mit Resten von glatter Muskulatur gebildet wird. Die Lichtung weist eine pralle Füllung mit eingedicktem Schleim auf.

Der weitere Krankheitsverlauf post operationem:

6. 11. Pat. hat den Eingriff gut überstanden, befriedigendes Allgemeinbefinden. 10. 11. Klagen über unveränderte Schmerzen links am Rippenbogen; Wunde reizlos; links in Oberbauch Druckschmerz, dort lebhafte Peristaltik. Gurren im Darm, Plätschern, keine Stenose. 14. 11. Wunde p. p. geheilt. 15. 11. Fäden entfernt, gutes Allgemeinbefinden. Die Patientin klagt über die gleichen Beschwerden im linken Oberbauch. Objektiv kein pathologischer Befund. Dauernd subfebrile Temperaturen. 6. 12. Temperatur normal. Narbe ist reizlos. Linker Oberbauch klinisch o. B., subjektiv weniger Beschwerden. 8. 12. Temperatur: 38,4. Klagen über starke Schmerzen im linken Oberbauch, Stechen beim Atmen in der Gegend des rechten Schulterblattes. Über der rechten Lunge hinten unten Rasselgeräusche. Transpulmin, Brustwickel. Am 20. 12. Trochoskopie wegen der Schmerzen im linken Oberbauch: Glatter Breieinlauf von der Ampulle bis in den Dünndarm durch die Ileotransversostomie. Nirgends ein Passagehindernis. Absolut glatte Entfaltung des ganzen Dickdarmes. Kein Anhalt für einen krankhaften Prozeß im Bereiche des Dickdarmes. Die Druckschmerzhaftigkeit wird etwas oberhalb angegeben und zwar unterhalb der Flexura sinistra, aber ein ganzes Stück außerhalb des Dickdarmes. Weiterer Verlauf unverändert. Am 1. 1. 33. wird die Patientin in nervenärztliche Weiterbehandlung entlassen.

Bemerkenswert an dem beschriebenen Krankheitsfall ist zunächst die Anamnese. An eine frühere Appendizitis kann sich die Pat. nicht erinnern. Seit ungefähr 6 Wochen hat sie Schmerzen im Leib, die dauernd anhalten. Um eine acute appendizitische Attacke kann es sich wegen der langen Dauer der Beschwerden nicht handeln. Die schwere Neurasthenie der Kranken läßt vermuten, daß sie vor 6 Wochen einen akuten Anfall gehabt hat; infolge ihrer neurasthenischen Konstitution hatte sie die Schmerzempfindung noch weiter und verlegte sie auf den ganzen Leib. Für diese Annahme sprechen auch die dauernden Klagen über Schmerzen im linken Oberbauch nach der Operation, die röntgenologisch durch keinen krankhaften Prozeß gerechtfertigt sind. Daß die Erkrankung an der Appendix weiter zurückliegt, d. h. daß der acute Anfall einige Wochen vor der Operation aufgetreten ist, beweist auch die gallertige Beschaffenheit des Inhaltes der Mucocele. Wären die appendizitischen Erscheinungen dauernde gewesen, hätte man verschiedene Stadien der Entwicklung nebeneinander finden müssen, also schleimigen Inhalt neben bereits eingedicktem. Ebenso spricht der obenstehende mikroskopische Befund für einen Prozeß in der Appendix, der zeitlich

länger zurückliegt. Bemerkenswert ist auch die Größe der Mucocele. Trotz des vermutlich einen Anfalles bildete sich eine so große Cyste; die beschriebenen Fälle von großen Mucocelen (Alt, Graves, Simon, u.a.m.) hatten anamnestisch alle mehrere Appendizitiden durchgemacht. Daß die Diagnose nicht vor der Operation gestellt wurde, ist aus der Vorgeschichte der Kranken, dem verfallenen Aussehen, der Obstipation, der Appetitlosigkeit, der fehlenden Leukocytose und dem palpablen Tumor, der sich hart und nicht prall elastisch anfüllte, zu erklären. Für eine Appendizitis bezw. für eine Mucocele sprach objektiv nichts, zumal bei den unsicheren Angaben der Pat. eine genaue Anamnese nicht zu erheben war. Bei den vor 6 Wochen beginnenden Schmerzen und dem dauernden Bestehen der Klagen bis zur Operation, verbunden mit dem objektiven Untersuchungsergebnis (Palpation, Trochoskopie) mußte eher ein malignes Neoplasma in Erwägung gezogen werden als das seltenere Krankheitsbild einer Mucocele.

Zusammenfassung: Wir haben einen Fall von großer Schleimcyste der Appendix vor uns, bei dem etwa 6 Wochen vor der Operation eine acute Appendizitis vorausgegangen war und die unter der Diagnose: Carcinom des Colon ascendens operiert wurde.

Am Schluß meiner Arbeit erlaube ich mir, Herrn Prof. Dr. Fromme für die freundliche Überlassung des Themas meinen ergebensten Dank auszusprechen. Ganz besonders danke ich Herrn Prof. Dr. Geibel für den zur Verfügung gestellten mikroskopischen Befund des Präparates.